

¿Quieres más cursos gratis y con respuestas como estos? Pues entonces visita:
www.enfermeriaevidente.com

Posibles respuestas: Radiología básica para enfermeros. 7 CFC

<https://medicarama.com/courses/radiologia-due/>

TEST FINAL CURSO MEDICARAMA RADIOLOGÍA BÁSICA PARA ENFERMEROS

100% ACIERTOS

-Al evaluar una radiografía de columna cervical, son importantes una serie de líneas. ¿Como la llama la línea que pasa por el margen posterior del canal medular? **C - Línea espinolaminar**

-Todos estos signos sugieren neumoperitoneo, excepto: **B Signo de la escalera**

-¿Con cuál de estos huesos no se articula el escafoides de la mano? **D Piramidal**

-Como se llama la fractura que ocurre sobre un hueso en el lugar de una metástasis ósea? **D Fractura patológica**

-La RX simple de abdomen está indicada en todos estas situaciones, excepto en: **D Valoración de líquido libre abdominal**

-¿Cuál de las siguientes fracturas de cadera no afecta al cuello femoral? **D - Trocantéreas**

-Cuando en un paciente no se puede realizar una placa en bipedestación, todas estas son proyecciones alternativas excepto una: **B Radiografía simple de abdomen en AP**

-Respecto a la RX de abdomen en bipedestación; **B Se debe de realizar cuando hay dudas de si hay obstrucción por un silencio aéreo en la radiografía AP**

-En la obstrucción de intestino delgado **C La causa más frecuente son las bridas intestinales tras la cirugía**

¿Quieres más cursos gratis y con respuestas como estos? Pues entonces visita:
www.enfermeriaevidente.com

-¿Cuál es el hueso que más frecuentemente se fractura en el pie? **B Calcáneo**

-Para valorar afectación de partes blandas en una radiografía lateral cervical tras un traumatismo, que distancia le parece patológica para valorar espacio retrotraqueal (entre C5 y C7)? **A - Más de 22 milímetros o el equivalente a un cuerpo vertebral**

-¿Cual de estas situaciones se asocia más frecuentemente a traumatismos de alta energía? **A Fracturas de pelvis**

-Ante un traumatismo cervical con sospecha de fractura de apófisis odontoides. ¿Qué proyección complementaria sería más adecuada? **C Transbucal**

-La clasificación de Neer es ampliamente utilizada para la valoración de fracturas de : **D Extremidad proximal de húmero**

-En el íleo paralítico postoperatorio o adinámico o Paralítico se caracteriza: **D Todas son correctas**

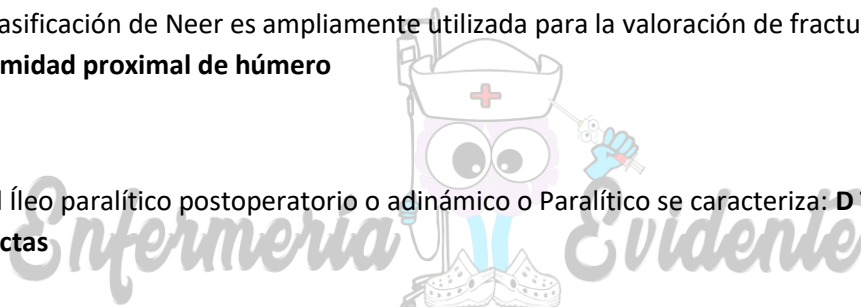
-En el gas localizado portal, todo es verdadero excepto: **C Se observan imágenes lineales en la región central**

-En las hernias incarceradas **D Las válvulas conniventes se delimitan perfectamente**

-El aire en el sistema biliar (aerobilia) se caracteriza **D b y c son ciertas**

-Respecto al tumor de Pancoast no es cierto: **A La mayoría son adenocarcinomas**

-¿Qué articulación es la más frecuentemente implicada en luxaciones? **B Hombro**



¿Quieres más cursos gratis y con respuestas como estos? Pues entonces visita:
www.enfermeriaevidente.com

-De las siguientes entidades cual no presenta brocograma aéreo: **B Adenocarcinoma de pulmón**

-Es cierto respecto al signo cervico-torácico: **C Si la lesión es anterior se visualiza de forma parcial hasta las clavículas en RX de tórax**

-Son hallazgos propios de la neumonías víricas: **D Todas son ciertas**

-Las infecciones pulmonares por micobacterias atípicas : **D Todas son ciertas**

-¿Qué cuadro de los siguientes puede cursar con megaesófago en una placa de tórax?: **C Enfermedad de Chagas**

-El signo del nenúfar y de la semiluna es típico de uno de los siguientes cuadros: **B Equinococosis**

-En las neumonitis por hipersensibilidad es falso: **A Siempre evoluciona a fibrosis pulmonar**

-La neumopatía intersticial usual cuando evoluciona a fibrosis pulmonar empieza normalmente por: **B Lóbulos inferiores**

-La radiografía simple de tórax es respecto al total de las exploraciones radiológicas supone aproximadamente: **D 40% del total**

-Dentro de los signos de líquido libre intrabdominal, están todos menos uno: **C Signo de diafragma continuo**

